ΔΙΕΠΙΣΤΗΜΟΝΙΚΟ ΣΥΝΕΔΡΙΟ
ΓΥΝΑΙΚΟΛΟΓΙΚΗΣ ΟΓΚΟΛΟΓΙΑΣ

Limassol, 10.02.18

Deutsch-Griechische Gesellschaft für Gynäkologie und Geburtshilfe

Χειρουργική αντιμετώπιση του καρκίνου του τραχήλου της μήτρας

Δρ. Α. Καβαλλάρης

Υφηγητής-Καθηγητής, Γυναικολογικής Ογκολογίας, Πανεπιστημίου Luebeck, Γερμανίας

hospital St. Luke's

Επικεφαλής Μονάδας Γυναικολογικής Ογκολογίας, Κλινική Άγιος Λουκάς Θεσσαλονίκη.

Υπεύθυνος Τμήματος Γυναικολογικής Ογκολογίας, Ιατρικό Κέντρο Μητέρα και Παιδί, Λευκωσία.

S3-Leitlinie Diagnostik, Therapie und Nachsorge der Patientin mit Zervixkarzinom, Version 1.0 – September 2014

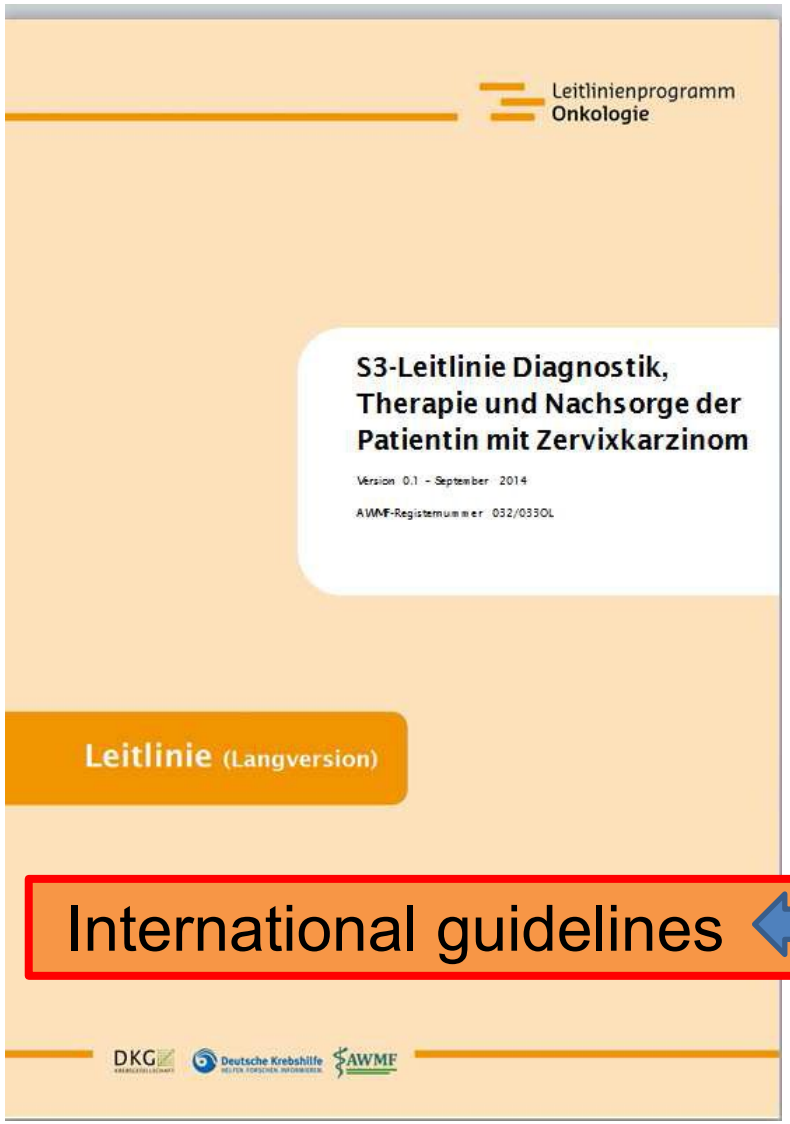

NCCN Guidelines Cervical cancer, Version 1.2018- October 26, 2017

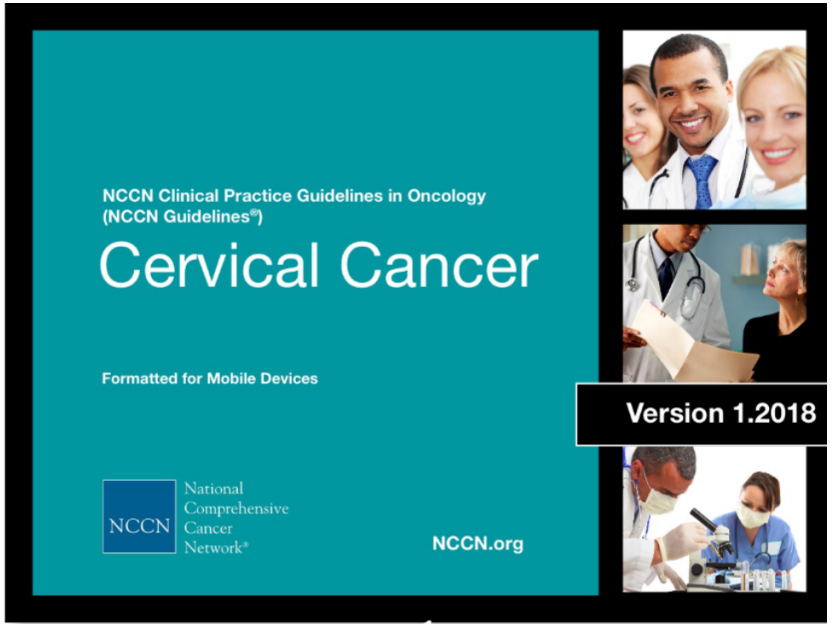

International guidelines ⟷ Κατευθυντήριες γραμμές

Staging-Cervical Cancer

Table 1

AJCC Tumor-Node-Metastases (TNM) and International Federation of Gynecology and Obstetrics (FIGO) Surgical Staging Systems for Carcinoma of the Uterine Cervix

Definition of Primary Tumor (T)

T Category	FIGO Stage	T Criteria
TX		Primary tumor cannot be assessed
T0		No evidence of primary tumor
T1	I	Cervical carcinoma confined to the uterus (extension to corpus should be disregarded)
T1a	IA	Invasive carcinoma diagnosed only by microscopy. Stromal invasion with a maximum depth of 5.0 mm measured from the base of the epithelium and a horizontal spread of 7.0 mm or less. Vascular space involvement, venous or lymphatic, does not affect classification
T1a1	IA1	Measured stromal invasion of 3.0 mm or less in depth and 7.0 mm or less in horizontal spread
T1a2	IA2	Measured stromal invasion of more than 3.0 mm and not more than 5.0 mm, with a horizontal spread of 7.0 mm or less
T1b	IB	Clinically visible lesion confined to the cervix or microscopic lesion greater than T1a/IA2. Includes all macroscopically visible lesions, even those with superficial invasion.
T1b1	IB1	Clinically visible lesion 4.0 cm or less in greatest dimension
T1b2	IB2	Clinically visible lesion more than 4.0 cm in greatest dimension
T2	II	Cervical carcinoma invading beyond the uterus but not to the pelvic wall or to lower third of the vagina
T2a	IIA	Tumor without parametrial invasion
T2a1	IIA1	Clinically visible lesion 4.0 cm or less in greatest dimension
T2a2	IIA2	Clinically visible lesion more than 4.0 cm in greatest dimension
T2b	IIB	Tumor with parametrial invasion
T3	III	Tumor extending to the pelvic sidewall* and/or involving the lower third of the vagina and/or causing hydronephrosis or nonfunctioning kidney
T3a	IIIA	Tumor involving the lower third of the vagina but not extending to the pelvic wall
T3b	IIIB	Tumor extending to the pelvic wall and/or causing hydronephrosis or nonfunctioning kidney
T4	IVA	Tumor invading the mucosa of the bladder or rectum and/or extending beyond the true pelvis (bullous edema is not sufficient to classify a tumor as T4)

*The pelvic sidewall is defined as the muscle, fascia, neurovascular structures, and skeletal portions of the bony pelvis. On rectal examination, there is no cancer-free space between the tumor and pelvic sidewall.

ΧΕΙΡΟΥΡΓΙΚΗ ΑΝΤΙΜΕΤΩΠΙΣΗ ΒΑΣΗ FIGO

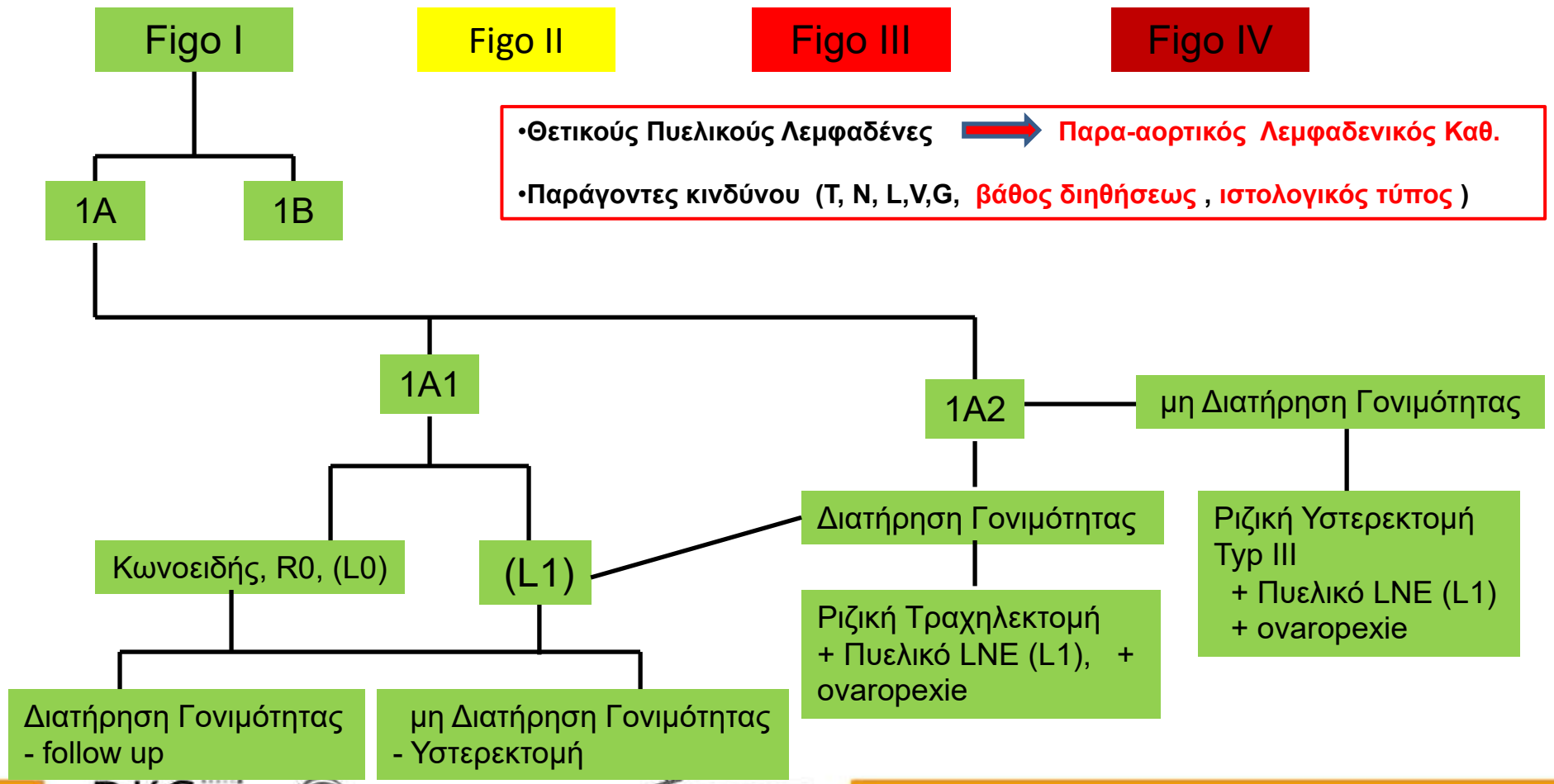

NCCN Guidelines Cervical cancer, Version 1.2018- October 26, 2017

ΧΕΙΡΟΥΡΓΙΚΗ ΑΝΤΙΜΕΤΩΠΙΣΗ ΒΑΣΗ FIGO

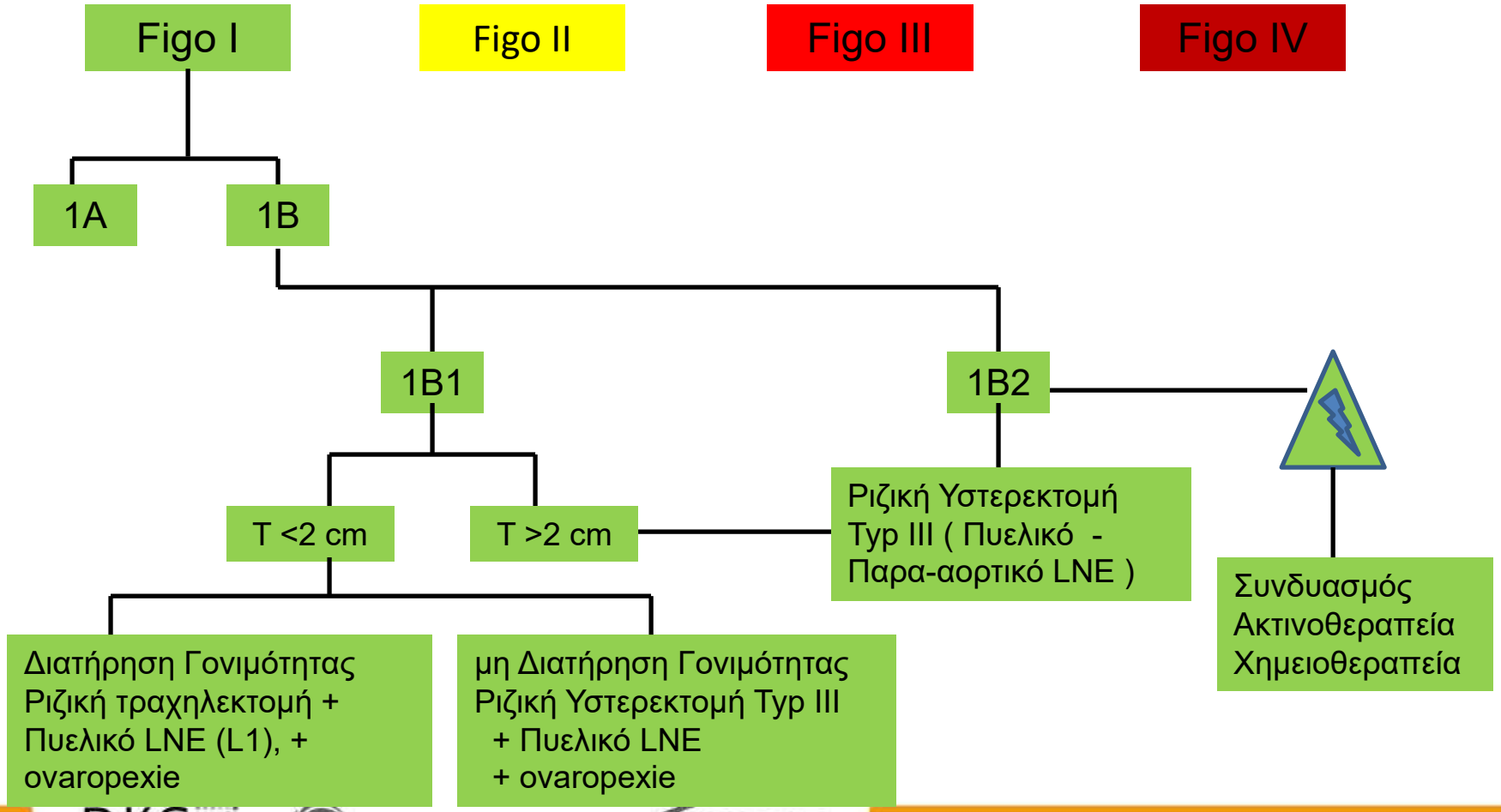

NCCN Guidelines Cervical cancer, Version 1.2018- October 26, 2017

ΧΕΙΡΟΥΡΓΙΚΗ ΑΝΤΙΜΕΤΩΠΙΣΗ ΒΑΣΗ FIGO

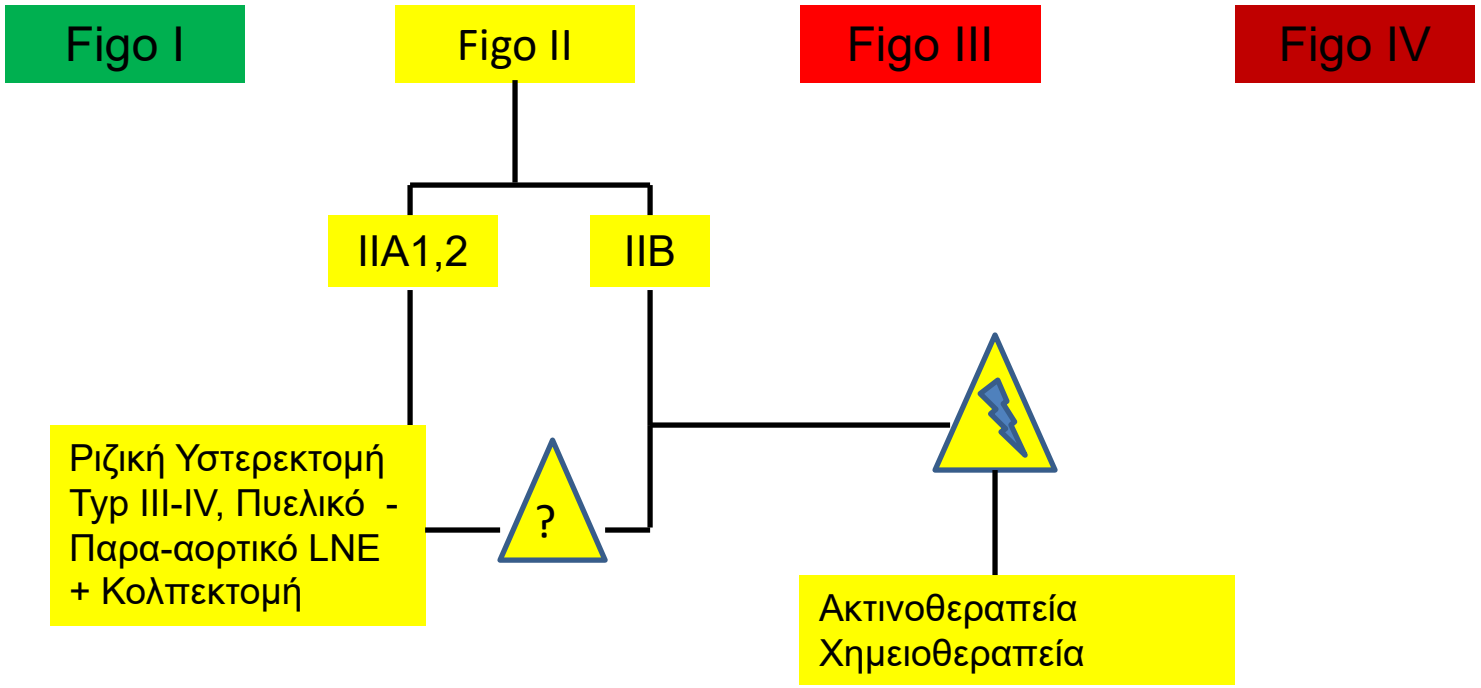

NCCN Guidelines Cervical cancer, Version 1.2018- October 26, 2017

ΧΕΙΡΟΥΡΓΙΚΗ ΑΝΤΙΜΕΤΩΠΙΣΗ ΒΑΣΗ FIGO

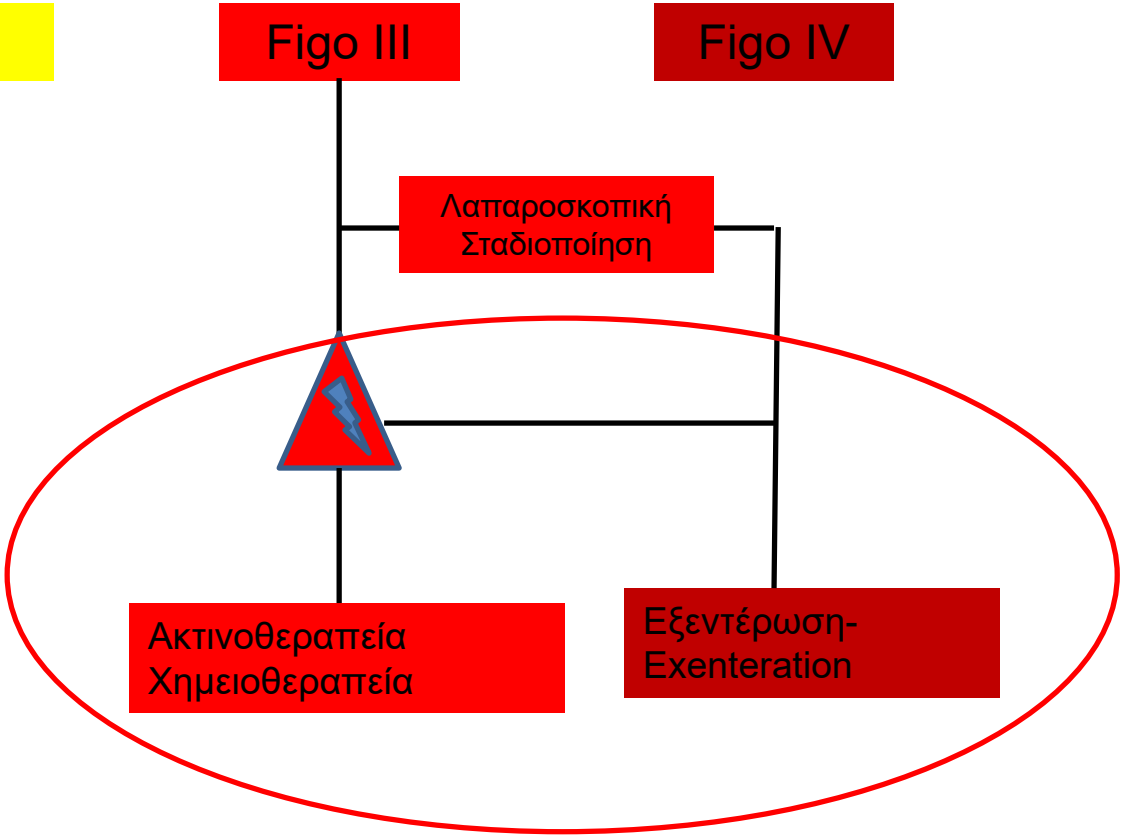

NCCN Guidelines Cervical cancer, Version 1.2018- October 26, 2017

ΧΕΙΡΟΥΡΓΙΚΗ ΑΝΤΙΜΕΤΩΠΙΣΗ ΒΑΣΗ FIGO

Figo I

Figo II

Figo III

Figo IV

Λαπαροσκοπική Σταδιοποίηση

Εκτίμηση της ασθενούς από εξειδικευμένο γυναικολόγο ογκολόγο και από κοινού απόφαση για το τι γενέσθαι

Ακτινοθεραπεία
Χημειοθεραπεία

Εξεντέρωση-
Exenteration

NCCN Guidelines Cervical cancer, Version 1.2018- October 26, 2017

Χειρουργική αντιμετώπιση του καρκίνου του τραχήλου της μήτρας

1. Λαπαροσκοπική σταδιοποίηση / Λεμφαδενεκτομή (Πυελικός, Παρα-αορτικός, Λεμφαδένας φρουρός)

2. Ριζική τραχηλεκτομή (Δυνατότητα διατήρησης της γονιμότητας)

3. Ολική λαπαροσκοπική Ριζική Υστερεκτομή (TLNSRH) τύπου III με τη μέθοδο nerve-sparing

4. ΠΡΟΚΛΗΣΗ ΣΤΗΝ ΑΝΤΙΜΕΤΩΠΙΣΗ ΑΚΡΑΙΩΝ ΠΕΡΙΣΤΑΤΙΚΩΝ

Χειρουργική αντιμετώπιση του καρκίνου του τραχήλου της μήτρας

Λαπαροσκόπηση στη γυναικολογική ογκολογία

Ογκολογική ασφάλεια
Πλεονεκτήματα (τεχνολογία, ανάρρωση κ.α.)

Χειρουργικές Καινοτομίες, Οικονομία Υγείας, Μέλλον στην Ιατρική

1. Λαπαροσκοπική σταδιοποίηση / Λεμφαδενεκτομή (Πυελικός, Παρα-αορτικός, Λεμφαδένας φρουρός)

Η Σταδιοποίηση κατά FIGO **δεν** μπορεί να αναγνωρίσει:

- Την κατάσταση των λεμφαδένων
- Την συμμετοχή του τοιχώματος της ουροδόχου κύστης ή του ορθού
- Την ενδοκοιλιακή επέκταση του όγκου

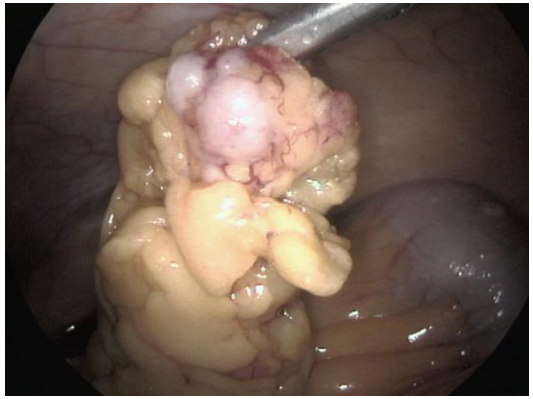

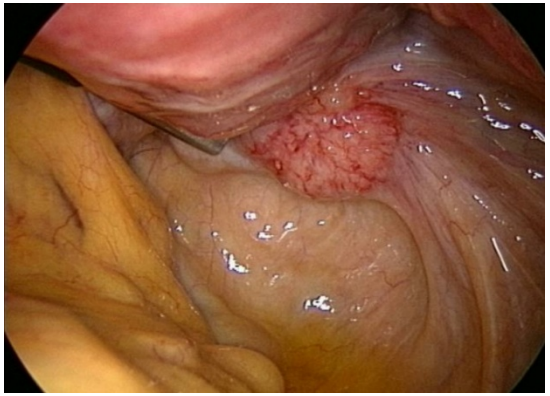

1. Λαπαροσκοπική σταδιοποίηση / Λεμφαδενεκτομή (Πυελικός, Παρα-αορτικός, Λεμφαδένας φρουρός)

Η Σταδιοποίηση κατά FIGO **δεν** μπορεί να αναγνωρίσει:

Επανεκτίμηση της έκτασης της νόσου

Σε περίπτωση αναβάθμισης του σταδίου της ασθένειας, διακοπή της χειρουργικής επέμβασης και άμεση εφαρμογή ακτίνο- και χημειοθεραπείας

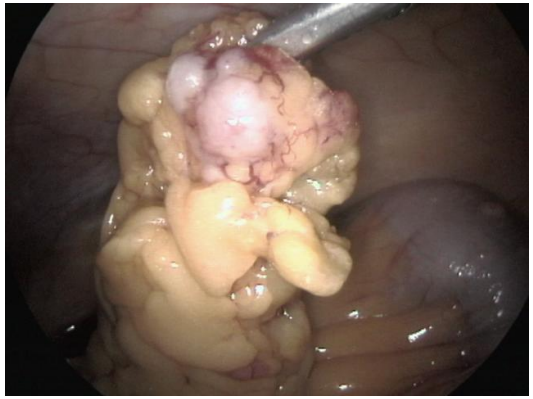

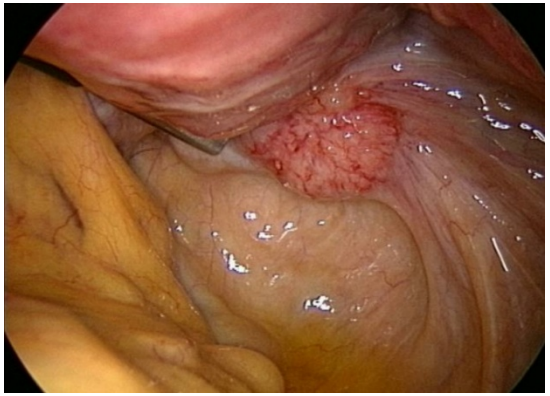

1. Λαπαροσκοπική σταδιοποίηση / Λεμφαδενεκτομή (Πυελικός, Παρα-αορτικός, Λεμφαδένας φρουρός)

German AGO/NCCN international Guidelines/ESGO

- στάδιο Ia2 έως IB1, (G1-2), L0 κατά FIGO

  → πυελική λεμφαδενεκτομή

- στάδιο IB1, G3, IB2 έως IIA1,2 (IIB?) κατά FIGO

  → παρα-αορτική καί πυελική λεμφαδενεκτομή

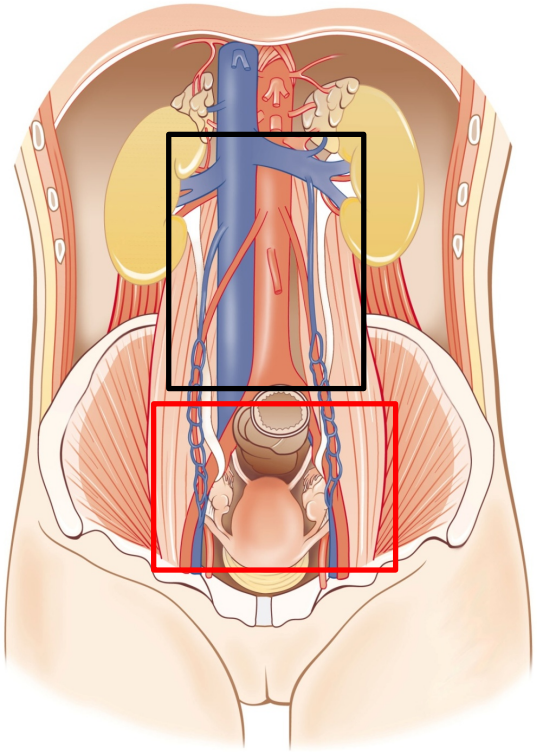

Kavallaris A et al. Standardized technique of laparoscopic pelvic and para-aortic lymphadenectomy in gynecologic cancer optimizes the perioperative outcomes. Arch Gynecol Obstet. 2010 Jul 6.

Τεχνική παρα-αορτικής λεμφαδενεκτομής

German AGO/NCCN international Guidelines/ESGO

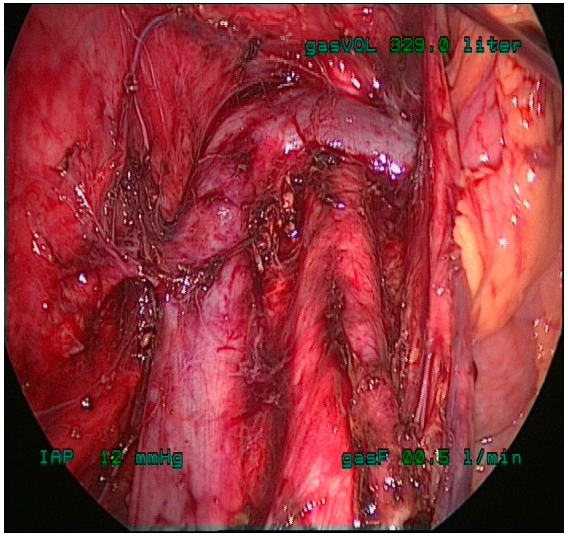

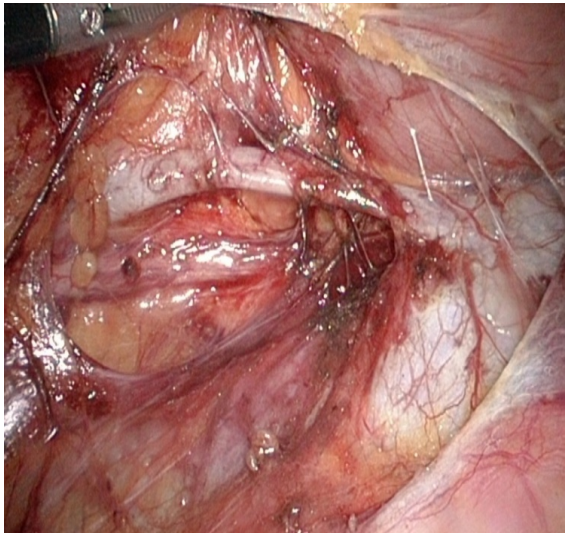

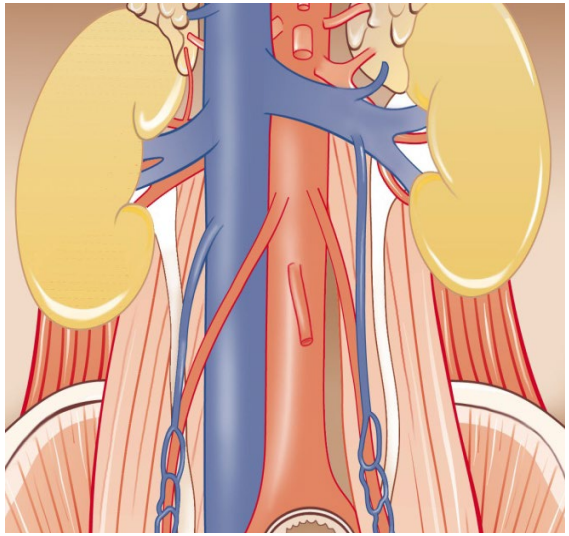

προσοχή:

- Ιδιαίτερη προσοχή χρειάζεται στις φλέβες που εξορμώνται από την κάτω κοίλη φλέβα προς τους λεμφαδένες (**affluent veins**).
- Η αναγνώριση του αριστερού ουρητήρα και της κάτω μεσεντέριας αρτηρίας είναι απαραίτητη.
- Η αναγνώριση της αριστερής νεφρικής φλέβας είναι απαραίτητη.

Kavallaris A et al. Standardized technique of laparoscopic pelvic and para-aortic lymphadenectomy in gynecologic cancer optimizes the perioperative outcomes. Arch Gynecol Obstet. 2010 Jul 6.

Τεχνική παρα-αορτικής λεμφαδενεκτομής

German AGO/NCCN international Guidelines/ESGO

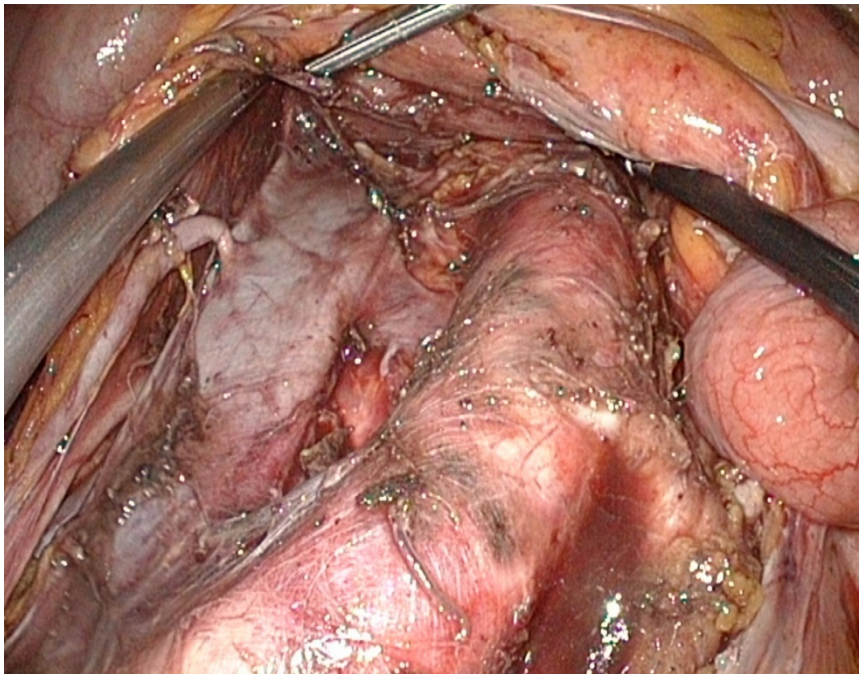

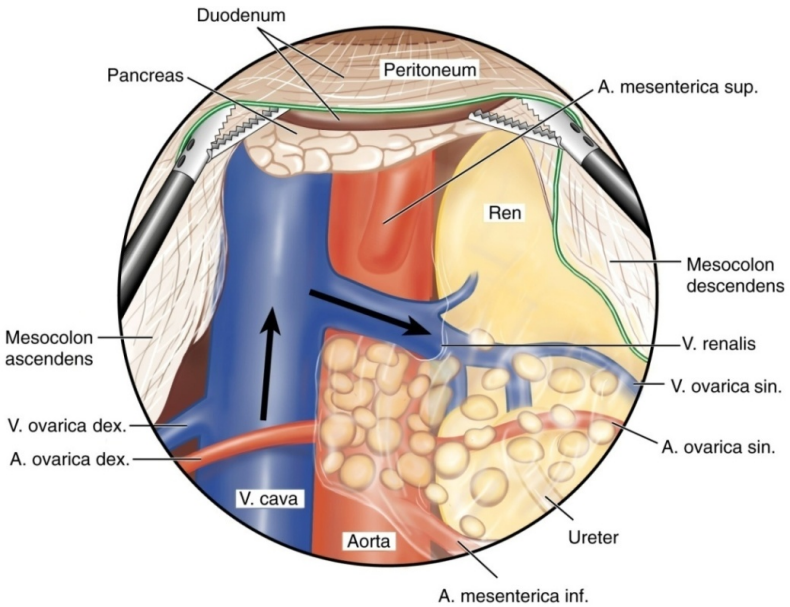

0.1% -13%,
vascular anomalies

Video: Laparoscopic paraaortic LNE

Video: Laparoscopic bifurcatio Aortae LNE

Kavallaris A et al. Standardized technique of laparoscopic pelvic and para-aortic lymphadenectomy in gynecologic cancer optimizes the perioperative outcomes. Arch Gynecol Obstet. 2010 Jul 6.

Τεχνική πυελικής λεμφαδενεκτομής

German AGO/NCCN international Guidelines/ESGO

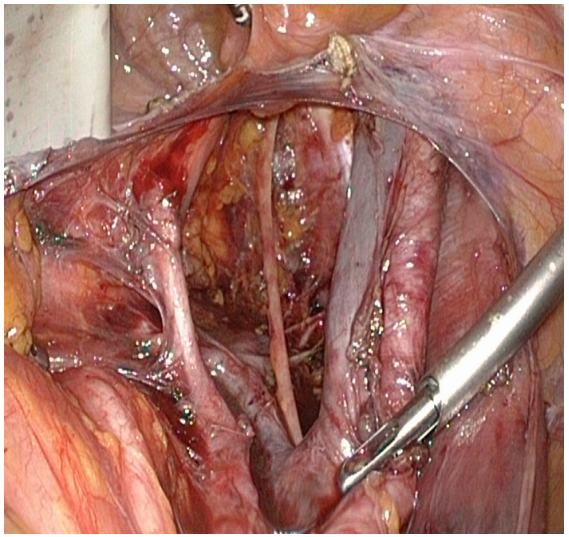

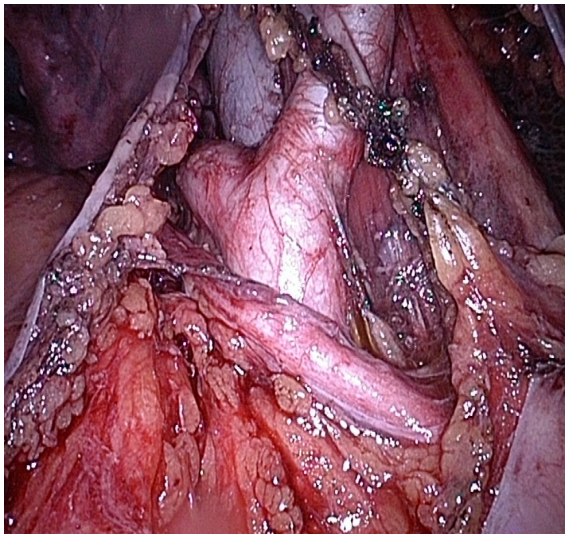

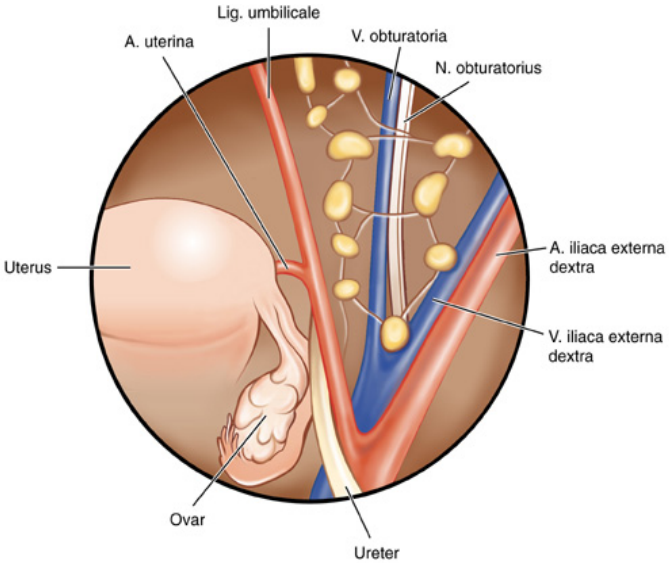

προσοχή:

- κάκωση του ουρητήρα και του αιδοιομηρικού νεύρου.
- τραυματισμός του θυροειδούς νεύρου, αγγείων και του ουρητήρα.

Kavallaris A et al. Standardized technique of laparoscopic pelvic and para-aortic lymphadenectomy in gynecologic cancer optimizes the perioperative outcomes. Arch Gynecol Obstet. 2010 Jul 6.

Τεχνική πυελικής λεμφαδενεκτομής

German AGO/NCCN international Guidelines/ESGO

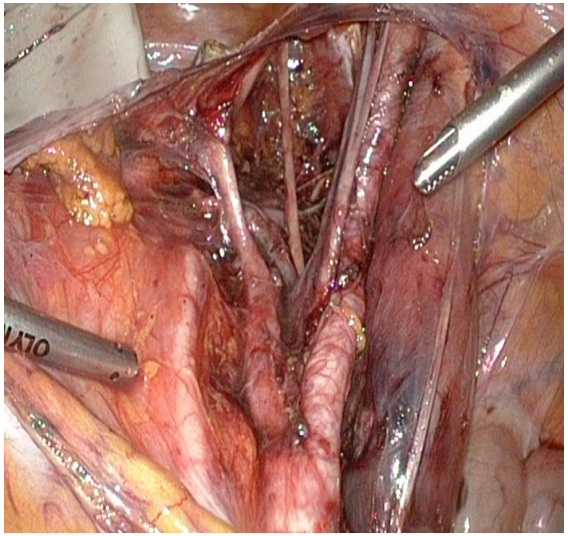

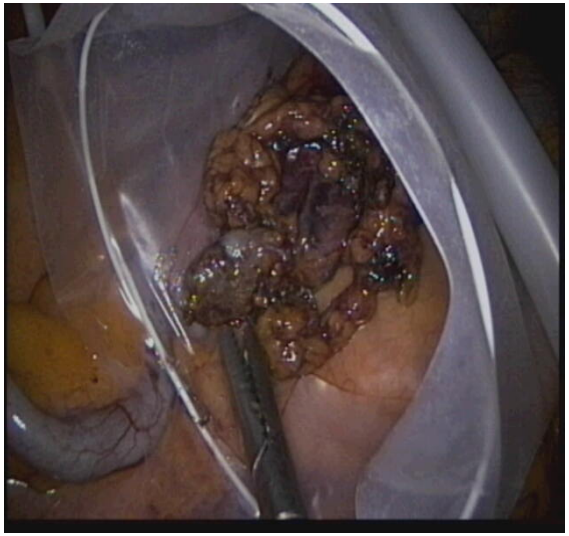

Video: Laparoscopic pelvic LNE

Kavallaris A et al. Standardized technique of laparoscopic pelvic and para-aortic lymphadenectomy in gynecologic cancer optimizes the perioperative outcomes. Arch Gynecol Obstet. 2010 Jul 6.

Λεμφαδένας Φρουρός

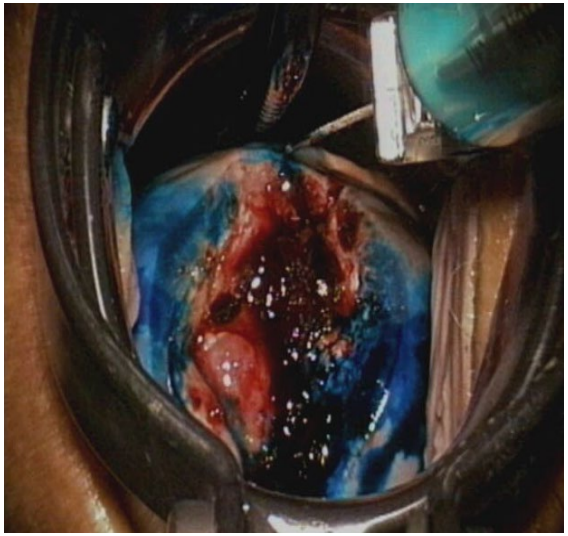

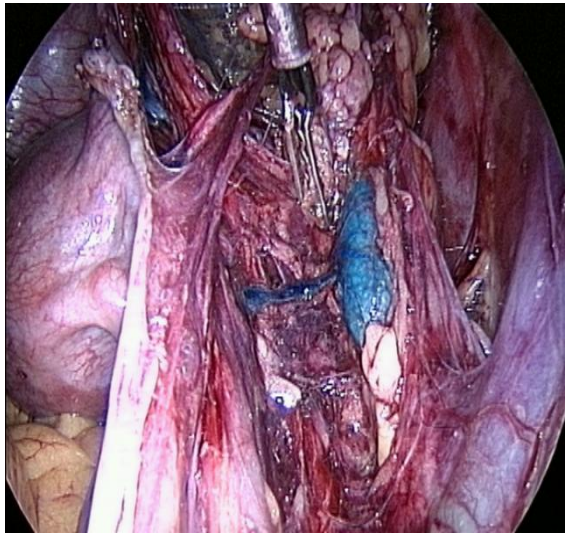

Διεγχειρητική ανεύρεση με λαπαροσκοπική γ-κάμερα μετά την χορήγηση μπλε του μεθυλενίου και Tc^{99m}

Video: sentinel-lymphnode

German AGO/NCCN international Guidelines/ESGO

Λεμφαδένας Φρουρός

Video: Sentinel-lymphnode

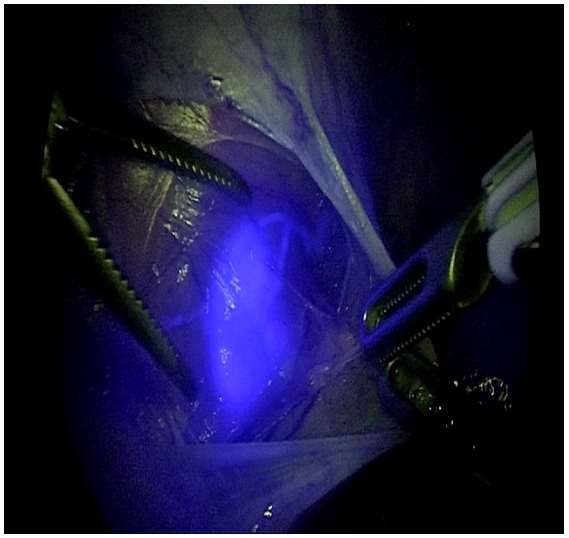
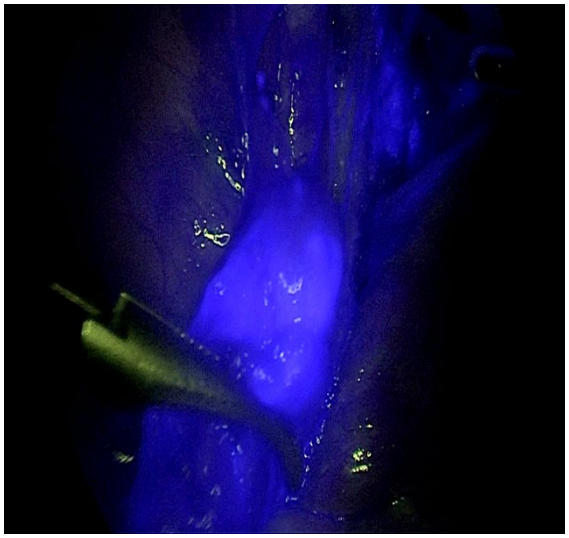
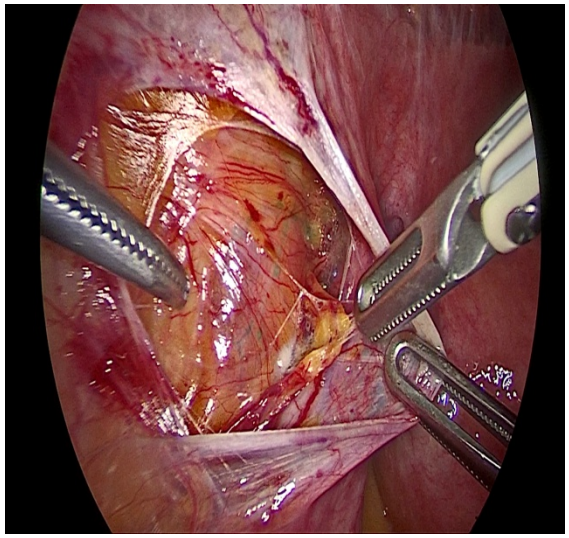

Διεγχειρητική ανεύρεση μετά την χορήγηση
Indocyanine Green (ICG)

Η μέθοδος έχει 100%, διεγχειρητική ανεύρεση

1. Buda A et al. **Impact of Indocyanine Green for Sentinel Lymph Node Mapping in Early Stage Endometrial and CervicalCancer: Comparison with Conventional Radiotracer (99m)Tc and/or Blue Dye.** Ann SurgOncol. 2016Jul;23(7).
2. Andrea Papadia et al. **Laparoscopic Indocyanine Green Sentinel Lymph Node Mapping in Endometrial Cancer.** Ann Surg Oncol. 2016; 23: 2206–2211.

2. ΡΙΖΙΚΗ ΤΡΑΧΗΛΕΚΤΟΜΗ
Προϋποθέσεις

- pT1A1 L1
- pT1A2
- pT1B1< 2 cm
- Χωρίς διήθηση αγγείων
- Αρνητικοί λεμφαδένες
- Ενδοτραχηλικό όριο 0.5cm
- Υπολ. τράχηλος 1 cm

- Επιθυμία εγκυμοσύνης
- Ηλικία
- Εξειδίκευση-Ικανότητα
- Εξοπλισμός
- Χειρουργ. Τεχνικές
- Λεμφαδένας Φρουρός
- Follow up
- Cave: Αδενοκαρκίνωμα

German AGO/NCCN international Guidelines/ESGO

2. ΡΙΖΙΚΗ ΤΡΑΧΗΛΕΚΤΟΜΗ

1. Κολπική ριζική τραχηλεκτομή
   Dargent D, Gynecol Oncol 1994

   Dargent D, Baillieres Clin Obstet Gynaecol. 1995
   Schauta's (1902) vaginal hysterectomy combined with **laparoscopic** lymphadenectomy.
2. Κοιλιακή ριζική τραχηλεκτομή
   Smith JR, BJOG 1997
3. Λαπαροσκοπική υποβοηθούμενη ριζική Κολπική τραχηλεκτομή
   Possover M, Gynecol Oncol. 1998
   Dargent D, Cancer. 2000
4. Ολική λαπαροσκοπική ριζική τραχηλεκτομή
   Díaz-Feijoo B, J Minim Invasive Gynecol. 2005
5. Ρομποτική ριζική τραχηλεκτομή
   Burnett AF, J Minim Invasive Gynecol. 2009

Λαπαροσκοπική ριζική τραχηλεκτομή

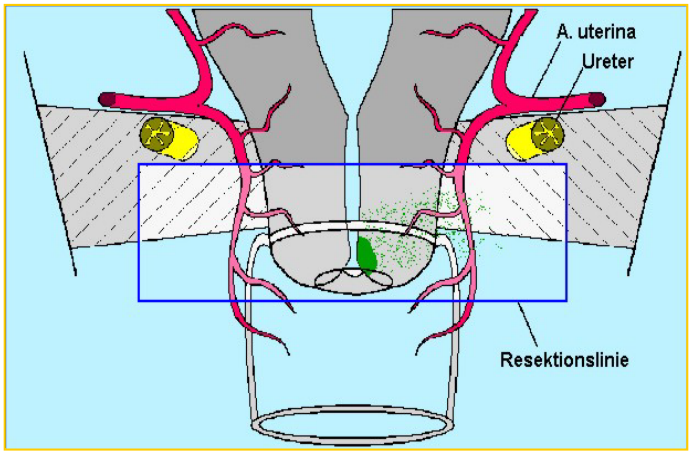

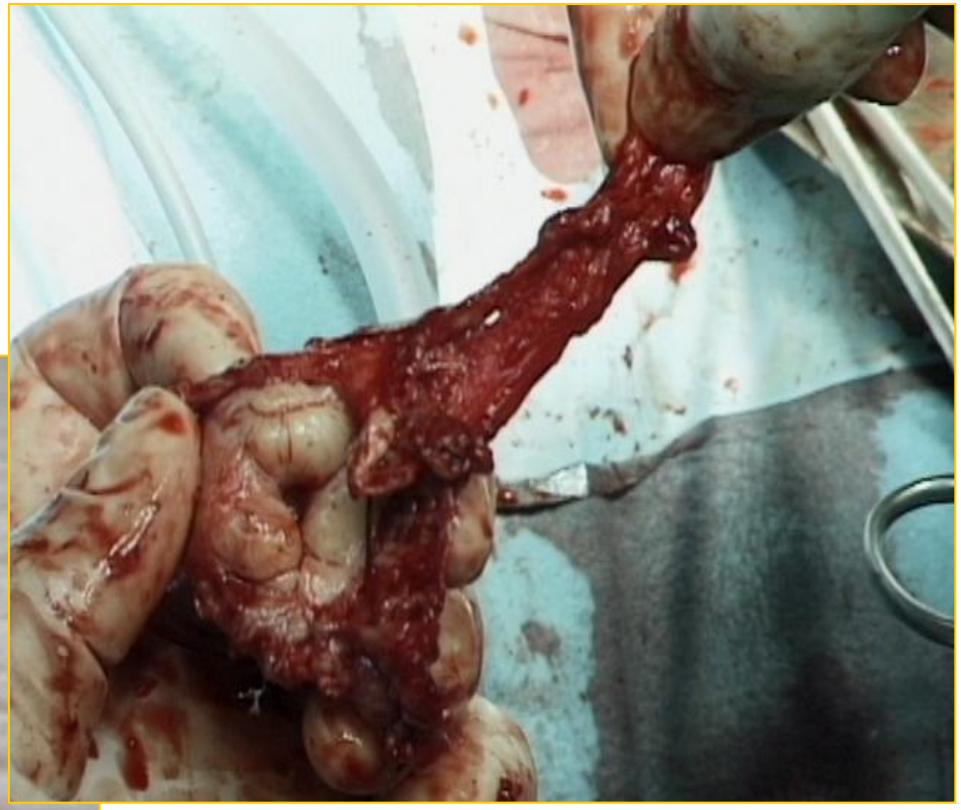

Clinical recommendation radical trachelectomy for fertility preservation in patients with early-stage cervical cancer.

Schneider A et al. Int J Gynecol Cancer. 2012 May;22(4):659-66.

A systematic MEDLINE search of 218 (75) articles

1. RT is an oncologically safe technique in women with early invasive cancer. The rate of term pregnancies still needs improvement. (>800 RT, >300 κυήσεις, 190 γεννήσεις ζώντων νεογνών)
2. pT< 2 cm, the overall recurrence rate after vaginal RT is 3% to 6% and the death rate is 2% to 5%.
3. pT> 2 cm, neoadjuvant chemotherapy followed by RT, (experience is still limited).

Data on fertility and obstetric outcome are mostly based on the results of patients who underwent vaginal RT. More data are needed to be able to draw the same conclusions for abdominal RT. Fertility seems not to be decreased, but the risk for premature delivery is 2 to 3 times higher compared to women with an intact cervix.

Clinical recommendation radical trachelectomy for fertility preservation in patients with early-stage cervical cancer.

Schneider A et al. Int J Gynecol Cancer. 2012 May;22(4):659-66.

A systematic MEDLINE search of 218 (75) articles

1. RT is an oncologically safe technique in women with early invasive cancer. The rate of term pregnancies still needs improvement. (>800 RT, >300 κυήσεις, 190 γεννήσεις ζώντων νεογνών)
2. pT< 2 cm, the overall recurrence rate after vaginal RT is 3% to

Αισθητή μείωση αυτής της επέμβασης τα τελευταία 5 -10 χρόνια

Data on fertility and obstetric outcome are mostly based on the results of patients who underwent vaginal RT. More data are needed to be able to draw the same conclusions for abdominal RT. Fertility seems not to be decreased, but the risk for premature delivery is 2 to 3 times higher compared to women with an intact cervix.

3. Ριζική Υστερεκτομή



Friedrich Schauta
(1848–1919)
Gynäkologe und Geburtshelfer
Ordinarius in Innsbruck, Prag und I. Universitäts-Frauenklinik Wien
Pionier der vaginalen Krebs-Radikaloperation

Wien, Innsbruck, Würzburg, Prag, Wien

Graz, Prag, Wien

Als Professor Friedrich Schauta (×) die I. Wiener Frauenklinik übernahm, stellte er sich 1891 mit seinen Mitarbeitern zum Gruppenbild. Dr. Wertheim, rechts sitzend, war sein bester Schüler. Neun Jahre später jedoch wurde er zum erbitterten Gegner seines ehemaligen Lehrers

3. Ολική Λαπαροσκοπική ριζική Υστερεκτομή με τη μέθοδο nerve-sparing
(διατήρηση του κάτω υπογάστριου πλέγματος)

Ενδείξεις:

Καρκίνος του τραχήλου της μήτρας,

- στάδιο IA2 έως IB1, (τύπου III κατά Piver (nerve-sparing)
- στάδιο IB2 έως IIA1,2 (τύπου III-IV κατά Piver (nerve-sparing)

Kavallaris A et al. Laparoscopic nerve-sparing radical hysterectomy: Description of the technique and patients' outcome. Gynecol Oncol. 2010 Aug 9.

Διαφοροποίηση ριζικής υστερεκτομής κατά Piver

Piver I: Απλή Υστερεκτομή (extrafascial) (καμία αξιόλογη κινητοποίηση των ουρητήρων).

Piver II: (τροποποιημένη Ριζική Υστερεκτομή): Απολίνωση της μητριαίας αρτηρίας στο ύψος της διασταύρωσης της με τον ουρητήρα. Απολίνωση των ιερομητρικών και καρδινάλιων συνδέσμων στο μέσον της απόστασης μέχρι το ιερό οστό και το πλάγιο πυελικό τοίχωμα αντίστοιχα. Εκτομή του άνω τριτημορίου του κόλπου. Παρασκευή και κινητοποίηση του ουρητήρα, παραμένει όμως στον ηβοκυστικό σύνδεσμο. **Τελικά είναι περίπου μια απλή Υστερεκτομή (extrafascial) με εκτομή των παραμητρίων επί τα εντός των ουρητήρων**.

Piver III: («Κλασσική Ριζική Υστερεκτομή»): Απολίνωση της μητριαίας αρτηρίας από την έκφυσή της (έσω λαγόνιος αρτηρία ή άνω κυστική). Απολίνωση των ιερομητρικών και καρδινάλιων συνδέσμων κοντά στην έκφυσή τους (Ιερό οστό, Πυελικό τοίχωμα). Εκτομή του άνω τριτημορίου του κόλπου (έως και το 1/2). Κινητοποίηση των ουρητήρων μέχρι τη είσοδο τους στην ουροδόχο κύστη, με τη διατήρηση ενός μικρού πλάγιου τμήματος του ηβοκυστικού συνδέσμου.

Piver IV: (εκτεταμένη Ριζική Υστερεκτομη): Όπως στην Piver III, αλλά με πλήρη κινητοποίηση των ουρητήρων από τους ηβοκυστικούς συνδέσμους, εκτομή της άνω κυστικής αρτηρίας, εκτομή μέχρι και των ¾ του κόπλου.

Piver V: Εκτομή τμήματος της ουροδόχου κύστεως και περιφερικού τμήματος του ουρητήρα με επανεμφύτευσή του.

ΔΙΕΠΙΣΤΗΜΟΝΙΚΟ ΣΥΝΕΔΡΙΟ
ΓΥΝΑΙΚΟΛΟΓΙΚΗΣ
ΟΓΚΟΛΟΓΙΑΣ

Ανατομία των παραμήτριων συνδέσμων

Τα ‘παραμήτρια’ αποτελούνται:

1. Κυστεοτραχηλικός/κυστεομητρικός σύνδεσμος
2. Καρδινάλιος σύνδεσμος
3. Ιερομητρικός σύνδεσμος

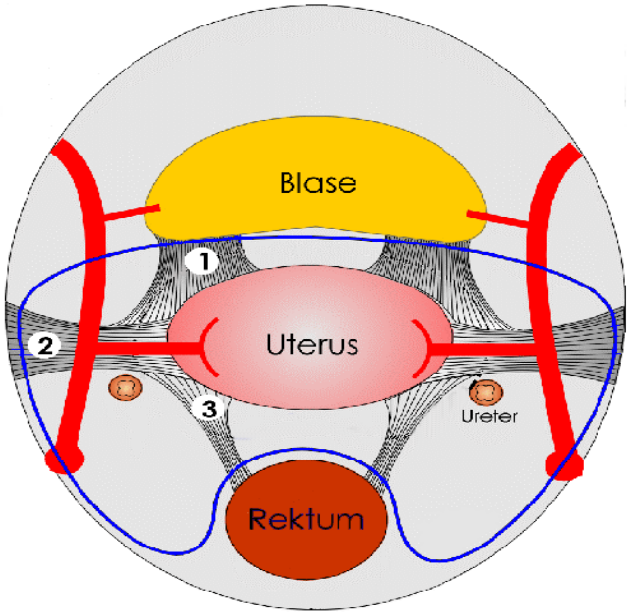

Στα παραμήτρια δεν ανήκουν:

4. Πλατύς σύνδεσμος
5. Παρακόλπιο
6. Δουγλασιο

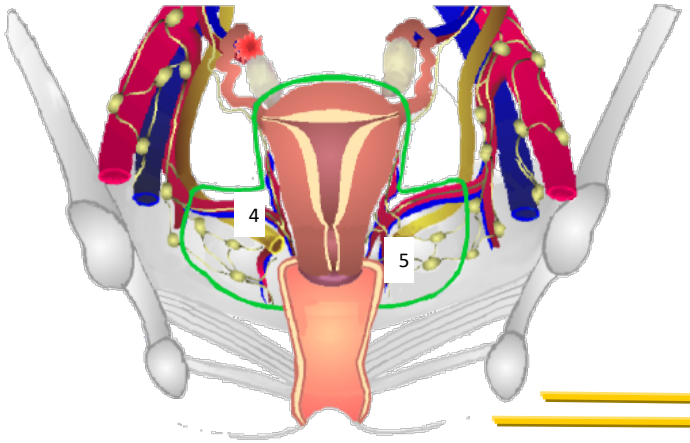

Ριζικότητα και Νοσηρότητα

Εκτεταμένη αφαίρεση των ανατομικών δομών των παραμητρίων (Typ III Piver) οδηγεί σε τραυματισμό του κάτω υπογάστριου πλέγματος

100% Μετεγχειρητική Κινητική και Αισθητηριακή Δυσλειτουργία της Ουροδόχου Κύστης και του Ορθού

Αναφορά στην αυτόνομη νεύρωση

Η αυτόνομη νεύρωση της ουροδόχου κύστης και του ορθού με συμπαθητικά και παρασυμπαθητικά νεύρα είναι ιδιαίτερα σημαντική για την ποιότητα ζωής.

Η διατήρηση των **πυελικών σπλαγχνικών νεύρων θα οδηγήσει στην πλήρη λειτουργικότητα της κινητικής νεύρωσης της ουροδόχου κύστης και του ορθού**.

ΑΥΤΟΝΟΜΗ ΝΕΥΡΩΣΗ

Κάτω υπογάστριο πλέγμα

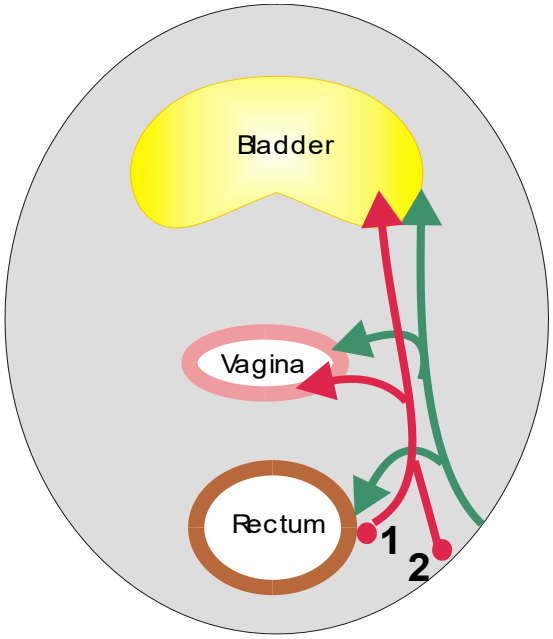

Συμπαθητικά

(1)Κάτω υπογάστριο νεύρο

Παρασυμπαθητικά

(2)Πυελικά σπλαγχνικά νεύρα (S2-4)

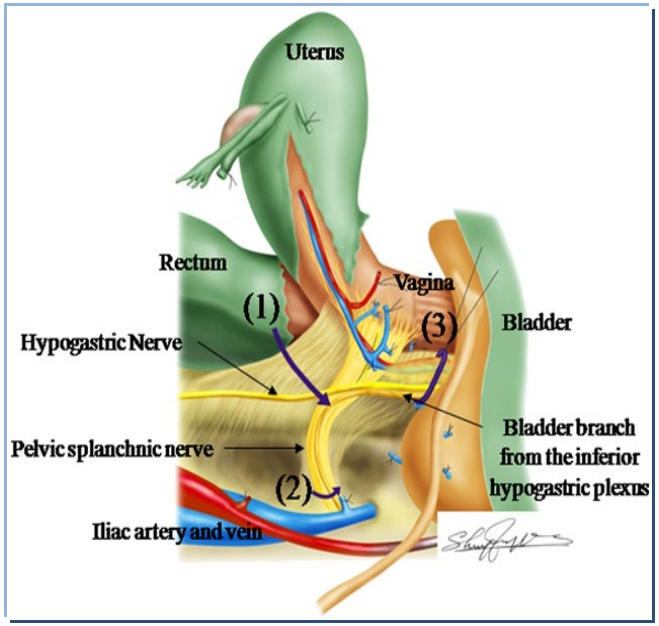

Περιγραφή τεχνικών Ριζικής Υστερεκτομής

1. (TLNSRH) Ολική Λαπαροσκοπική ριζική Υστερεκτομή
2. (LARVH, NS) Λαπαροσκοπική Υποβοηθούμενη Ριζική Κολπική Υστερεκτομή (*Schauta-Stoeckel*)

1. Karel Pawlik (VRH)(1878)
2. Schautta (VRH) (1891)
3. *Schauta-Amreich*
4. *Schauta-Amreich-Richter*
5. *Schauta-Stoeckel*
6. Wertheim (ARH) (1911)
7. Wertheim-Meigs (1956)
8. Wertheim-Meigs-Latzko
9. Okabayashi (1921)
10. Modif. Okabayashi (NS) (1984)
11. Höckel (TMMR-NS) (2003)

Μέθοδος nerve-sparing (NS)
(διατήρηση του κάτω υπογάστριου πλέγματος)

Ριζική Υστερεκτομή με τη μέθοδο **nerve-sparing**
(διατήρηση του κάτω υπογάστριου πλέγματος)

via laparoscopic-assisted:

- **Possover M**, Schneider A et al. (2000) Identification and preservation ofthe motoric innervation of the bladder in radical hysterectomy type III. Gynecol Oncol 79:154-57.
- **Querleu D**, Leblanc E, et al (2002) Modified radical vaginal hysterectomy with or without laparoscopic nerve-sparing dissection: A comparative study. Gynecol Oncol 85:154-58.

via total laparoscopic:

- **Kavallaris A** at al. (2010) Laparoscopic nerve-sparing radical\ hysterectomy:description of the technique and patients' outcome.Gynecol Oncol. 2010 Nov;119(2):198-201.
- **Liang Z** et al. (2010) Laparoscopic nerve-sparing radical hysterectomy with fascia space dissection technique for cervical cancer: description of technique and outcomes. al.Gynecol Oncol. 2010 Nov;119(2):202-7.

Ολική Λαπαροσκοπική ριζική Υστερεκτομή με τη μέθοδο nerve-sparing (TLNSRH)

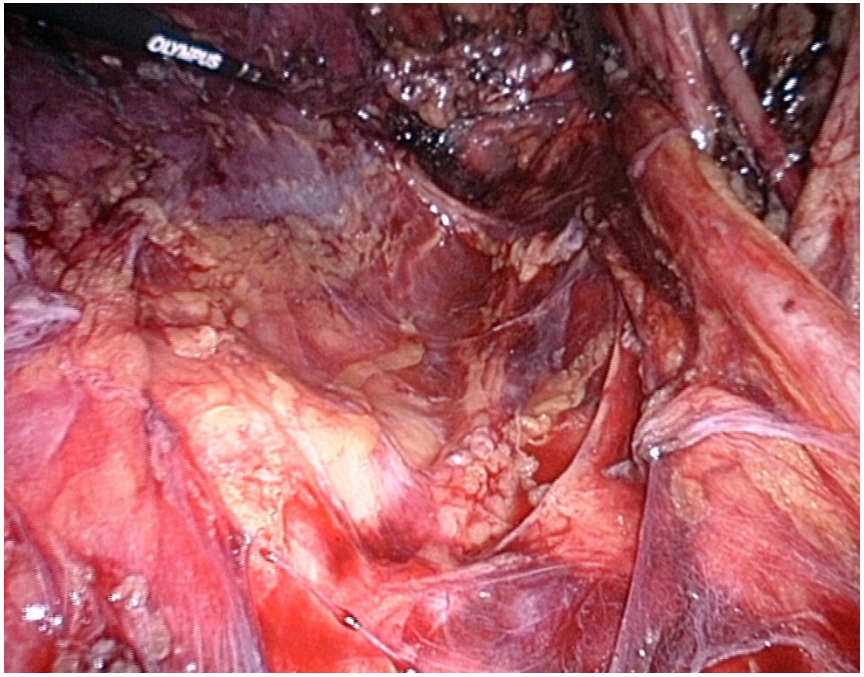

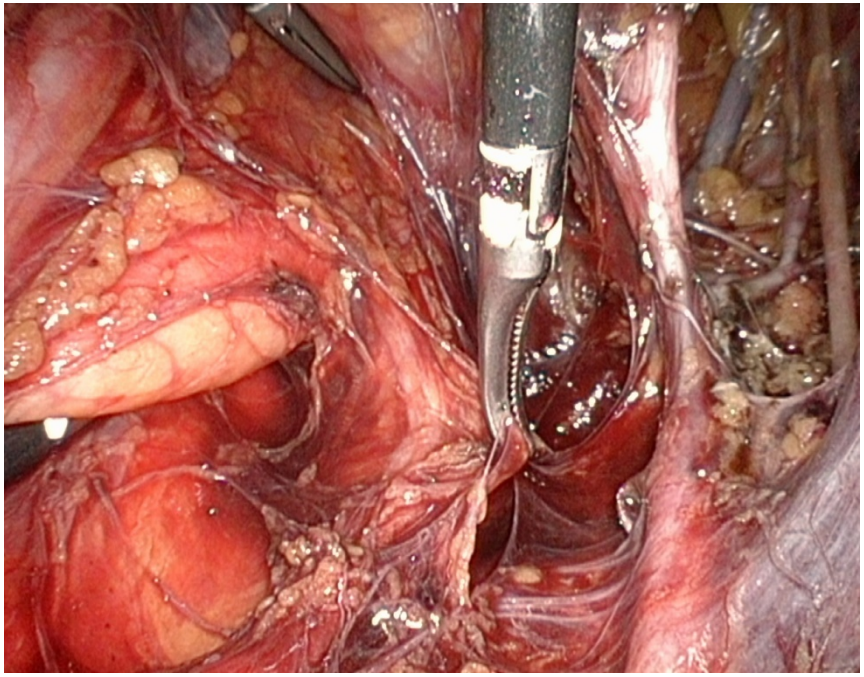

Απεικόνιση του κάτω υπογάστριου νεύρου

Kavallaris A et al. Laparoscopic nerve-sparing radical hysterectomy: Description of the technique and patients' outcome. Gynecol Oncol. 2010 Aug 9.

Ολική Λαπαροσκοπική ριζική Υστερεκτομή με τη μέθοδο nerve-sparing (TLNSRH)

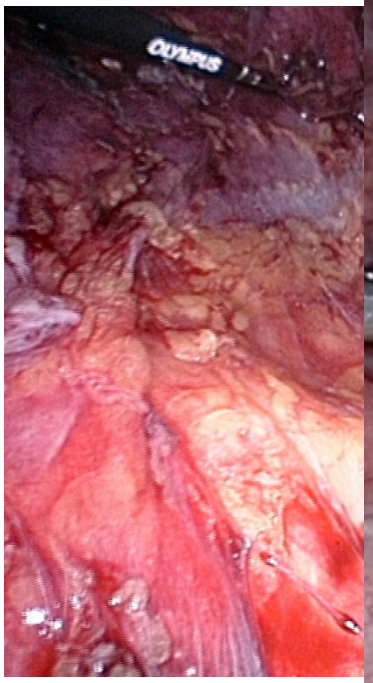

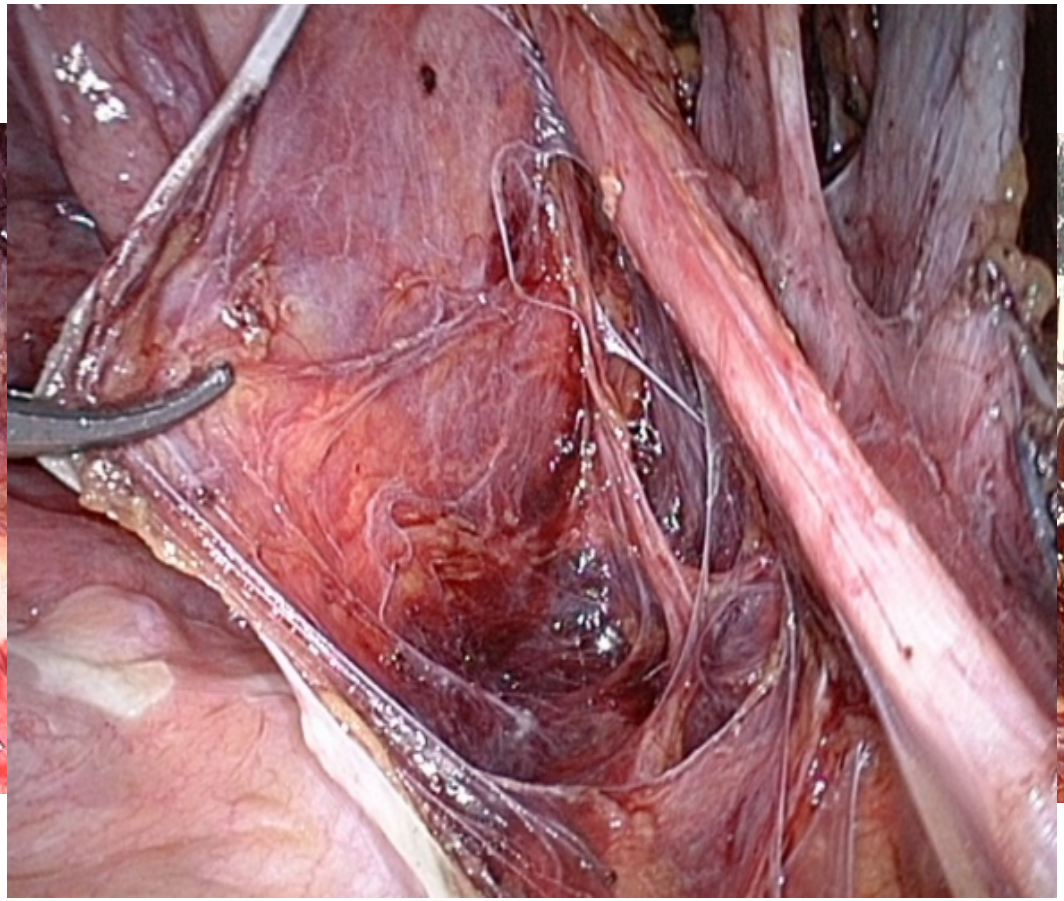

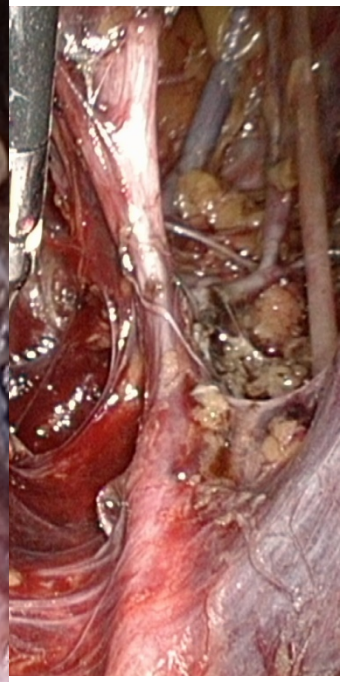

Απεικόνιση του κάτω υπογάστριου νεύρου

Ολική Λαπαροσκοπική ριζική Υστερεκτομή με τη μέθοδο nerve-sparing (TLNSRH)

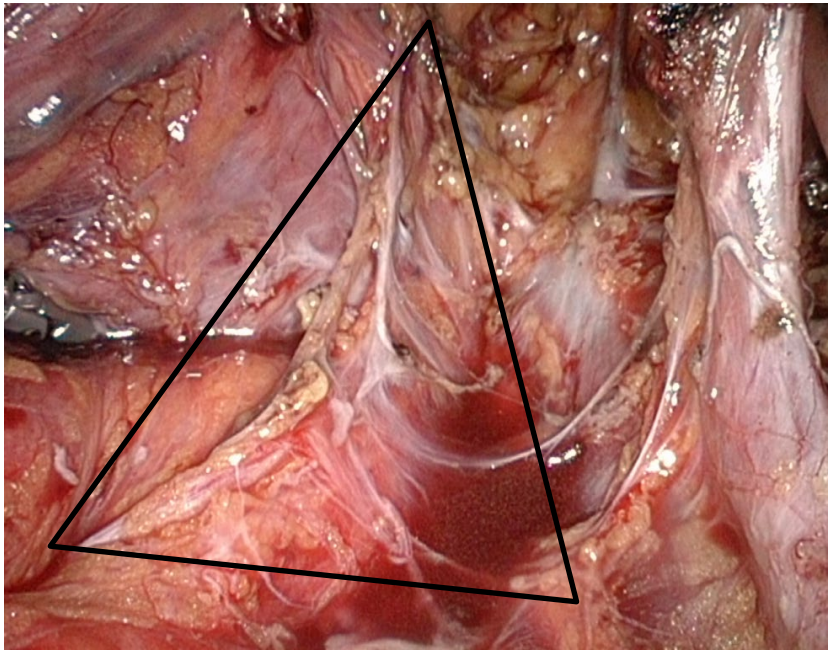

Απεικόνιση του κάτω υπογάστριου πλέγματος

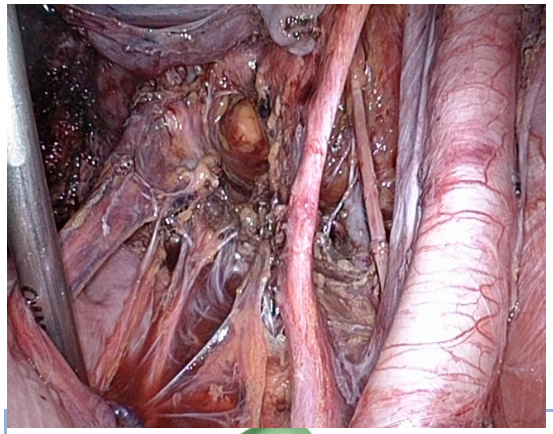

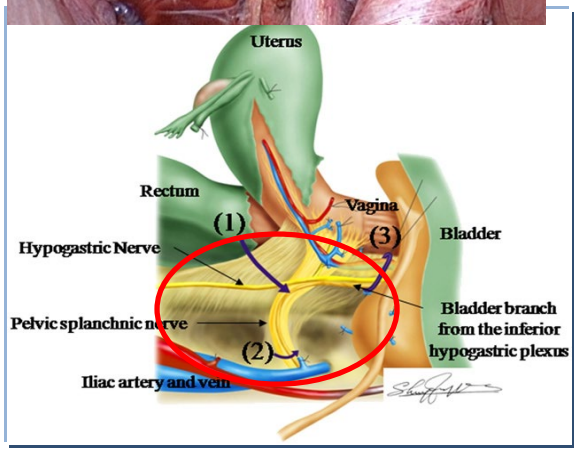

Kavallaris A et al. Laparoscopic nerve-sparing radical hysterectomy: Description of the technique and patients' outcome. Gynecol Oncol. 2010 Aug 9.

Ολική Λαπαροσκοπική ριζική Υστερεκτομή με τη μέθοδο nerve-sparing (TLNSRH)

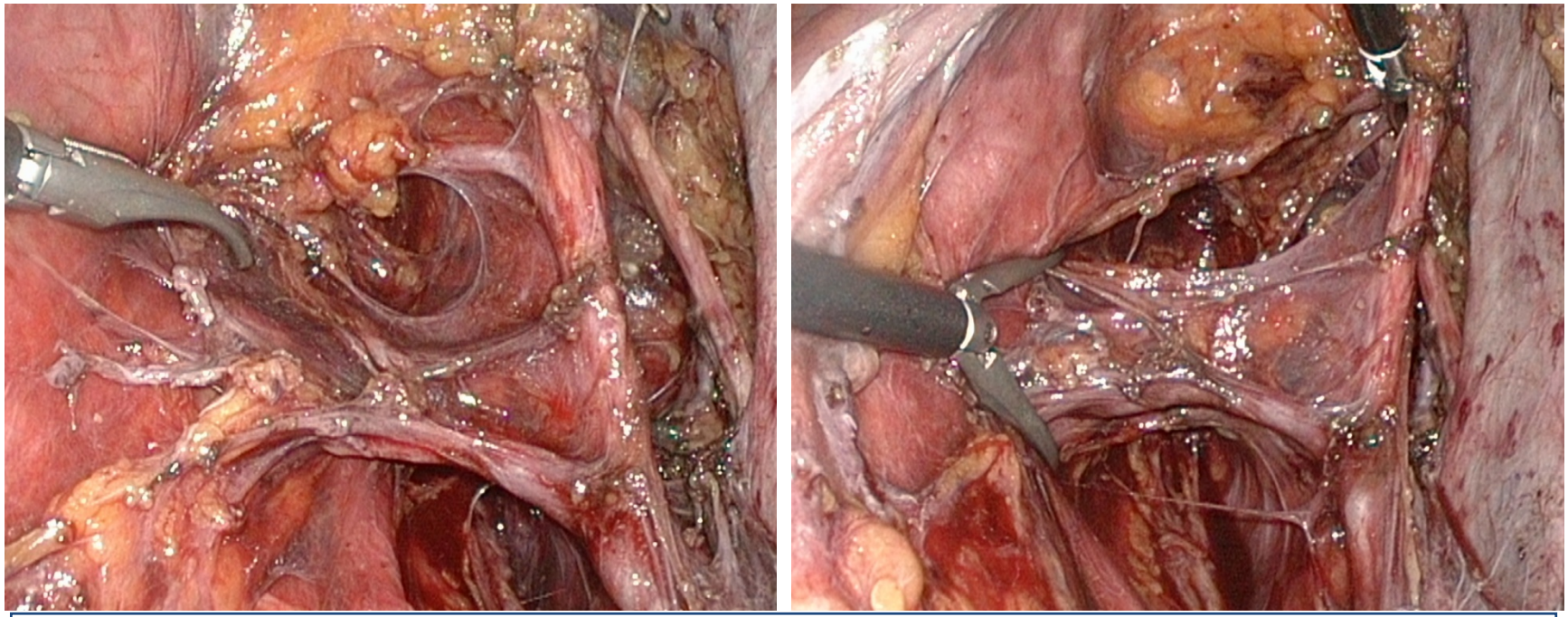

Καρδινάλιος σύνδεσμος

Kavallaris A et al. Laparoscopic nerve-sparing radical hysterectomy: Description of the technique and patients' outcome. Gynecol Oncol. 2010 Aug 9.

Ολική Λαπαροσκοπική ριζική Υστερεκτομή με τη μέθοδο nerve-sparing (TLNSRH)

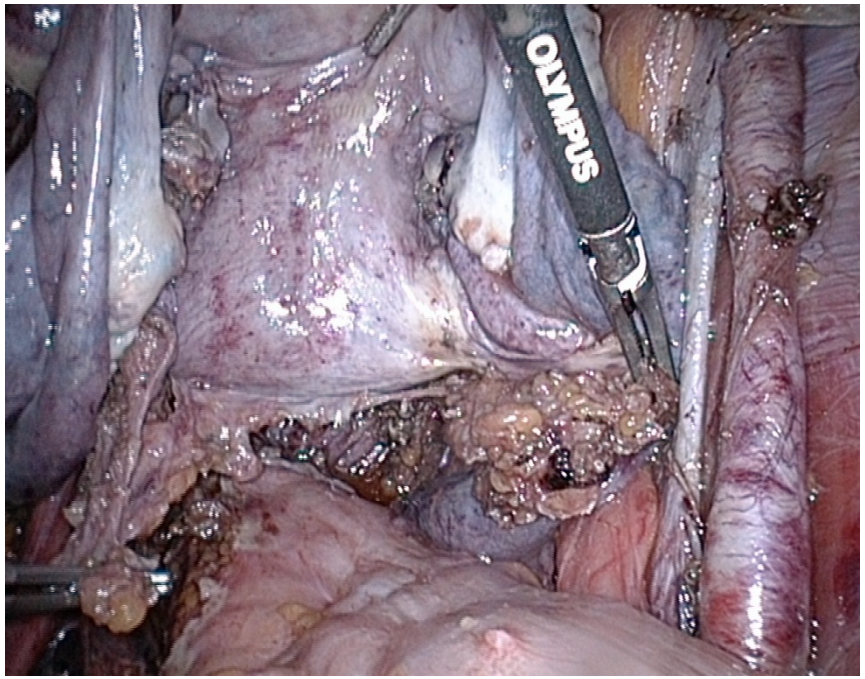

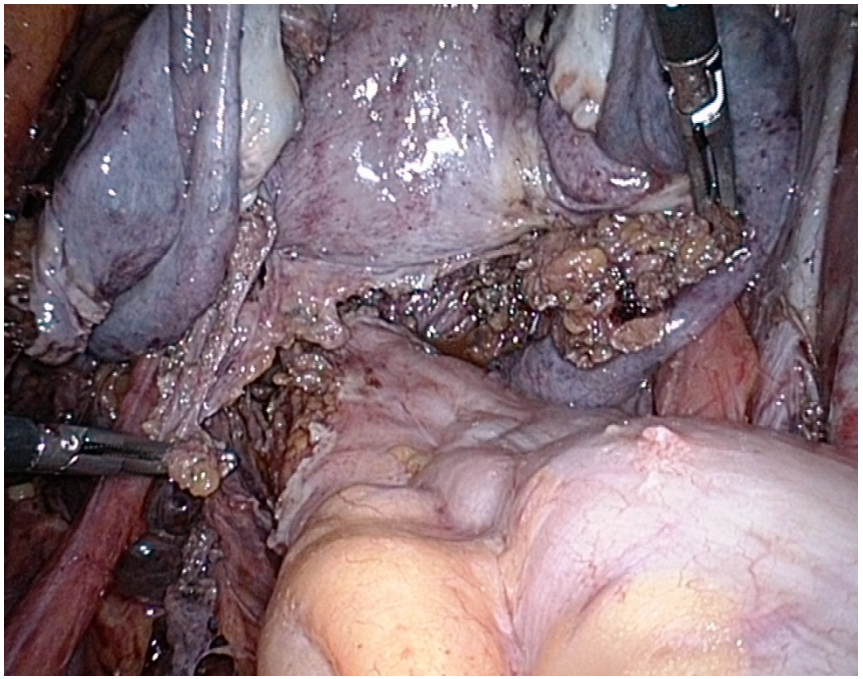

Αμφοτερόπλευρη απεικόνιση του ιερομητρικού συνδέσμου

Kavallaris A et al. Laparoscopic nerve-sparing radical hysterectomy: Description of the technique and patients' outcome. Gynecol Oncol. 2010 Aug 9.

Ολική Λαπαροσκοπική ριζική Υστερεκτομή με τη μέθοδο nerve-sparing (TLNSRH)

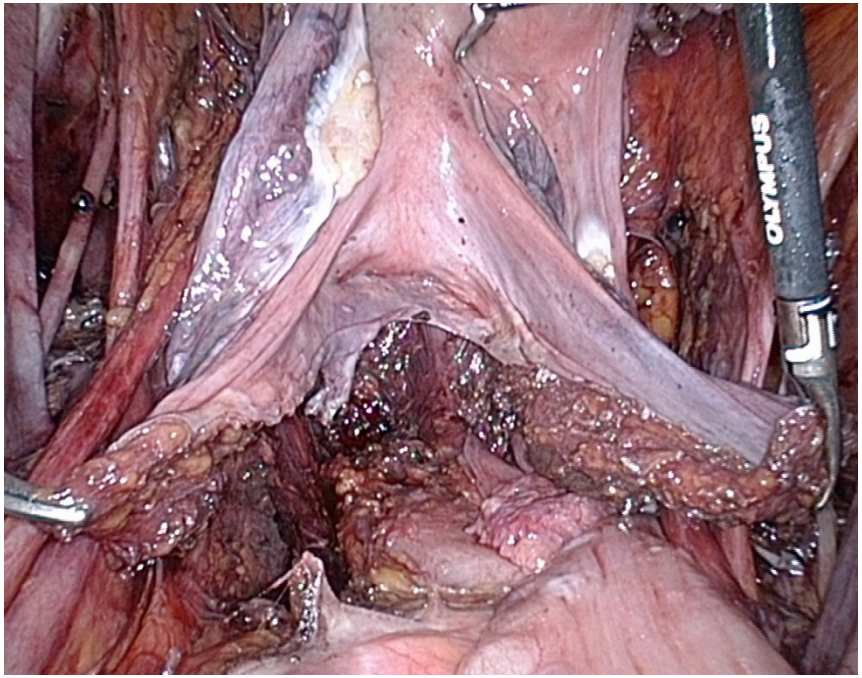

Αμφοτερόπλευρη απεικόνιση του ιερομητρικού συνδέσμου

Kavallaris A et al. Laparoscopic nerve-sparing radical hysterectomy: Description of the technique and patients' outcome. Gynecol Oncol. 2010 Aug 9.

Ολική Λαπαροσκοπική ριζική Υστερεκτομή με τη μέθοδο nerve-sparing (TLNSRH)

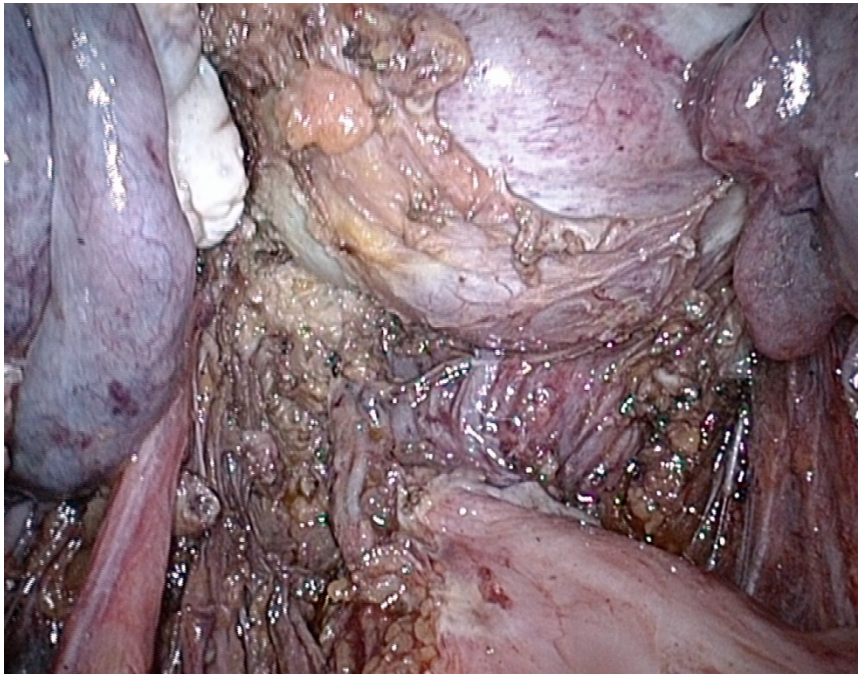

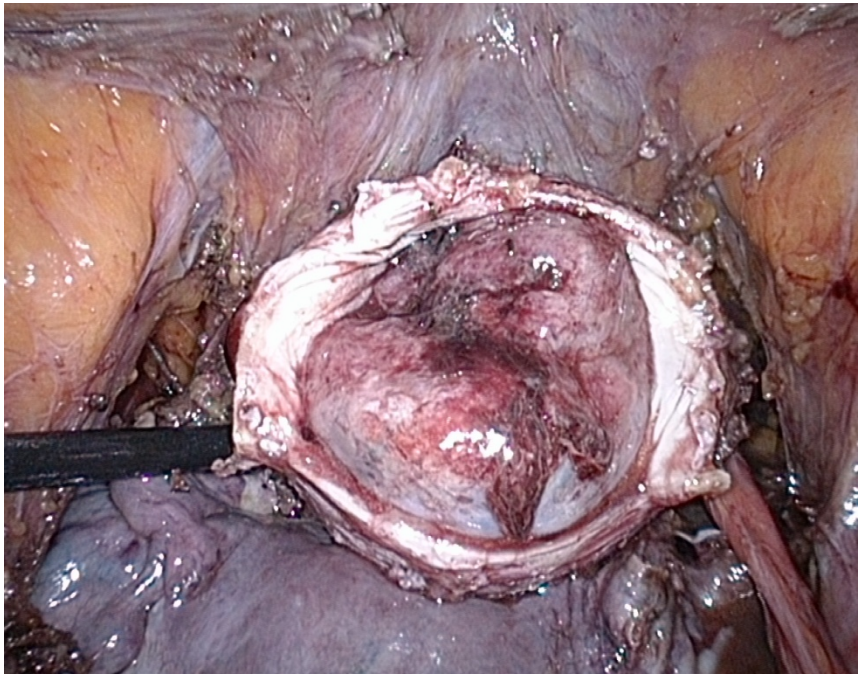

Εκτομή κόλπου και δουγλασείου

Video: radical hysterectomy III-IV

Kavallaris A et al. Laparoscopic nerve-sparing radical hysterectomy: Description of the technique and patients' outcome. Gynecol Oncol. 2010 Aug 9.

ΣΥΓΚΡΙΣΗ ΡΙΖΙΚΟΤΗΤΑΣ

Type II vs Type III

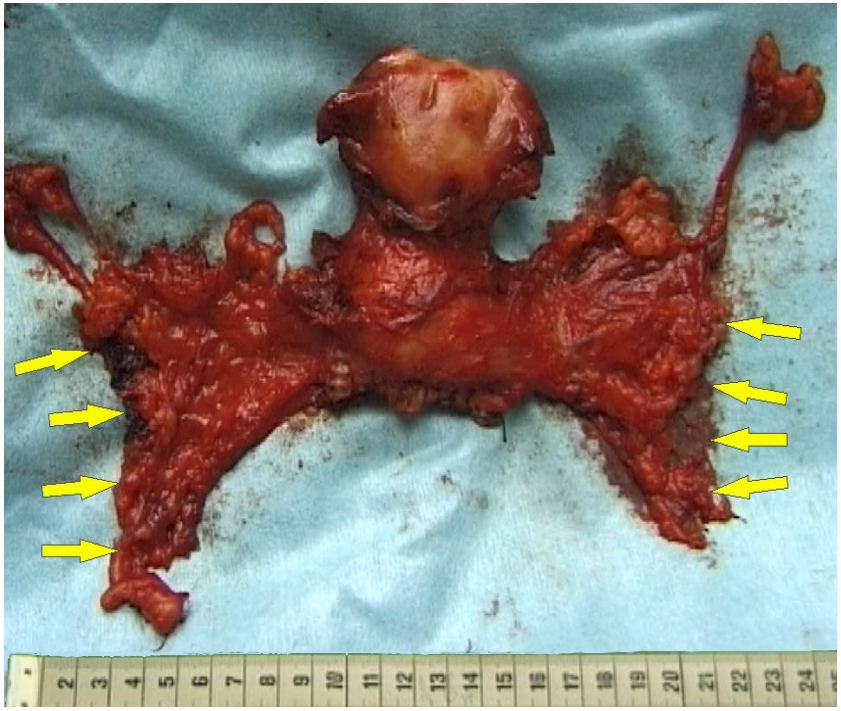

Ογκολογική Ασφάλεια

Kavallaris A et al. Laparoscopic nerve-sparing radical hysterectomy: Description of the technique and patients' outcome. Gynecol Oncol. 2010 Aug 9.

pts. with 1B2 and IIA cervical cancer

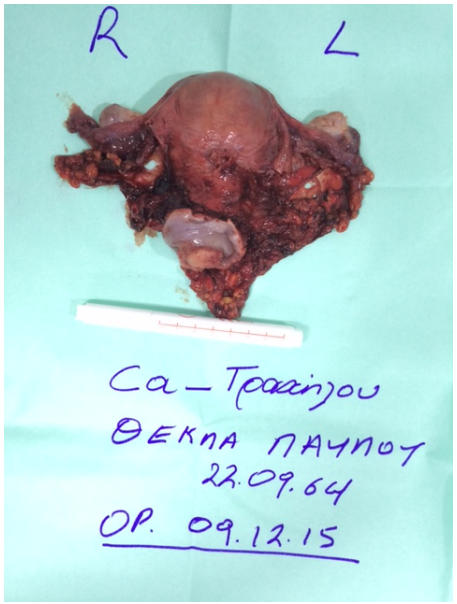

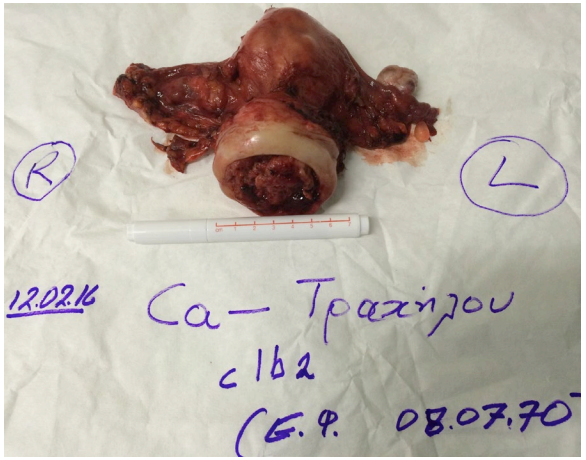

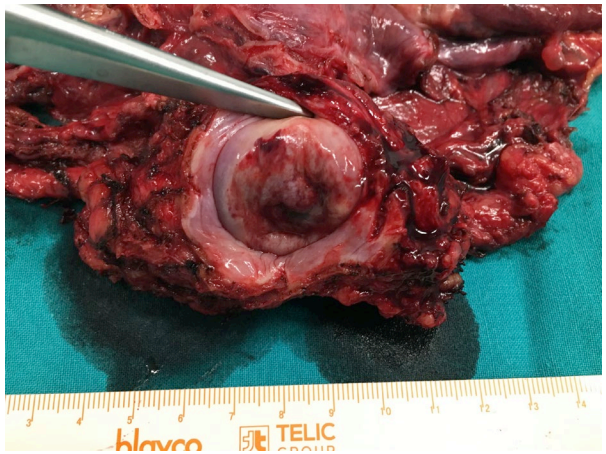

Patients characteristics 2011-2017

Number of patients (69)	Tumor	Grade	Lymphatic-Vessels infiltration (L)	vascular infiltration (V)
11	pTIb1	1-2	3	0
6	pTIb1	2	0	0
14	pTIb1	3	2	0
7	pTIb2	2	1	0
10	pTIb2	3	3	2
2	pTIIa	2	1	0
3	pTIIa	3	2	1

- 51 Ασθενείς έλαβαν ακτίνο- και χημειοθεραπεία.
- 5 Ασθενείς Αρνήθηκαν την επικουρική θεραπεία
- 2 Ασθενείς δεν έλαβαν επικουρική Θεραπεία
- 64 Ασθενείς ελεύθερη μετάστασης, 92.7% επιβίωσης, median 40,5 months

ΠΡΟΚΛΗΣΗ

Αντιμετώπιση *του καρκίνου του τραχήλου της μήτρας*

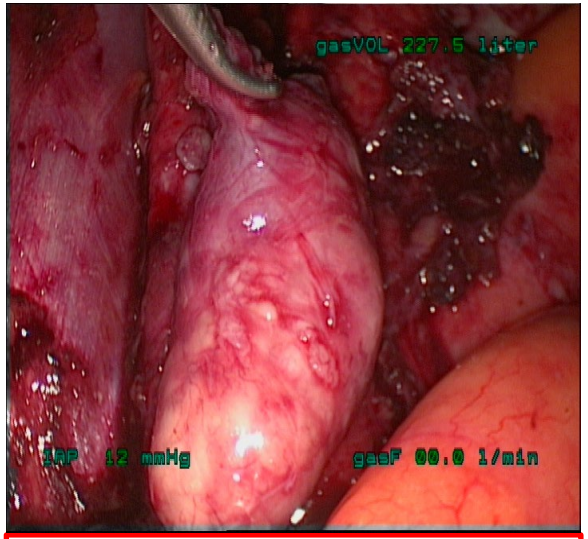

Bulky LN, Καθηλωμένοι λεμφαδένες

IIa2, καρκίνος σε πρόσπτωση μήτρας

Συμπεράσματα

- Η λαπαροσκοπική χειρουργική στην ογκολογία είναι ασφαλής και πραγματοποιήσιμη βάσει της διεθνούς βιβλιογραφίας.
- Μέγιστη Ογκολογική Ασφάλεια (Typ Piver III-IV) σε συνδυασμό με τα πλεονεκτήματα της λαπαροσκόπησης, >80% 5ετής επιβίωση.
- Επικουρική Θεραπεία (ακτινοθεραπεία, χημειοθεραπεία) δυνατή μετά από 12-14 ημέρες.
- Καθόλου μετεγχειρητική κινητική και αισθητηριακή Δυσλειτουργία της ουροδόχου κύστης και των εντέρων (nerve-sparing).
- Μικρότερο δυνατό τραύμα (ψυχολογία της ασθενούς).

Ευχαριστώ πολύ για την προσοχή σας!

Laparoscopic surgery
in gynecology oncology

„it is the best operation gynecologists have“

Ευχαριστώ πολύ για την προσοχή σας!